Aus der Kinderklinik Basel. Chirurgische Abteilung
Chefarzt Prof. Dr. E. Hagenbach

Die kongenitale Skoliose

INAUGURAL-DISSERTATION

ZUR ERLANGUNG DER DOKTORWÜRDE
DER MEDIZINISCHEN FAKULTÄT DER UNIVERSITÄT BASEL

vorgelegt von

MARIE ERB
OBERHOF, Kt. Aargau

BASEL 1944

BUCHDRUCKEREI HOCHDORF AG.

Digitized by the Internet Archive
in 2026

https://archive.org/details/IA41546712_0112

Aus der Kinderklinik Basel. Chirurgische Abteilung
Chefarzt Prof. Dr. E. Hagenbach

Die kongenitale Skoliose

INAUGURAL-DISSERTATION

ZUR ERLANGUNG DER DOKTORWÜRDE
DER MEDIZINISCHEN FAKULTÄT DER UNIVERSITÄT BASEL

vorgelegt von

MARIE ERB
OBERHOF, Kt. Aargau

BASEL 1944

BUCHDRUCKEREI HOCHDORF AG.

Von der medizinischen Fakultät Basel genehmigt
auf Antrag von
PROFESSOR DR. E. HAGENBACH

Tag der Promotion:
14. Juli 1944

R. UNIV.
BIBLIOTHEEK
LEIDEN

MEINEN LIEBEN ELTERN

Die kongenitale Skoliose

Disposition:

I. Einleitung

II. Die kongenitale Skoliose ohne Anomalien

III. Die kongenitale Skoliose mit Wirbel- und Rippenanomalien

IV. Entwicklungsgeschichte der Wirbelsäule und der Rippen

V. Genese der Wirbel- und Rippenfehlbildungen
   a. Formale Genese
   b. Kausale Genese

VI. Die morphologischen Ursachen der kongenitalen Skoliose

VII. Interpretation der Fälle

VIII. Diagnose — Prognose — Therapie

IX. Zusammenfassung

X. Literaturangaben

I. Einleitung

Unter Skoliose versteht man eine bleibende seitliche Verbiegung der Wirbelsäule. Kongenital nennt man diese Skolioseformen, wenn sie schon bei der Geburt festgestellt werden. Es gibt zwei Arten von kongenitaler Skoliose:

1. Kongenitale Skoliose ohne Wirbelanomalien.
2. Kongenitale Skoliose mit Wirbelanomalien.

Es ist Erfahrungstatsache, daß beide Formen selten gerade nach der Geburt festgestellt werden; sehr früh fallen nur die schweren Fälle auf. Das Kind verbringt die ersten Monate liegend und eine in schwachem Bogen verlaufende Krümmung der Wirbelsäule kann so unbemerkt bleiben. Sobald das Kind aber zu sitzen beginnt, zeigt es oft die Tendenz, nach der Seite der Konkavität der Skoliose zu neigen, und dies fällt dann auf. Auch wird die Wirbelsäule beim Sitzen stärker belastet und die seitliche Verkrümmung der Wirbelsäule kann dann zunehmen und dadurch erst sichtbar werden.

Das Röntgenbild entscheidet, um welche Form es sich im einzelnen Fall handelt. Die kongenitale Skoliose ohne Wirbelanomalien wird als intrauterine Belastungsdeformität angesehen, die in den letzten Monaten der Schwangerschaft sich ausbildet. Das Röntgenbild zeigt völlig normale Wirbelkörper, nur die Zwischenwirbeldistanz ist verändert, auf der konvexen Seite der Wirbelsäulenverbiegung ist sie breiter als auf der konkaven.

Bei der kongenitalen Skoliose mit Mißbildungen sind einseitige Asymmetrien im Aufbau der Wirbelsäule vorhanden, wie Halbwirbel, asymmetrische Synostosen zweier Wirbel, Halsrippen, halbseitige Assimilation an der Lumbosacralgrenze, ferner Beckendefekte, Schulterblatthochstand etc. Vom Grade der Asymmetrie hängt die Schwere der Skoliose ab und auch der Zeitpunkt der Feststellung der Wirbelsäulenverbiegung.

Als erster Beschreiber der kongenitalen Skoliose gilt Mery im Jahre 1700, er berichtet über Formen mit Mißbildungen der Wirbelsäule. Nachher wurde ihr Vorkommen bestritten bis Meyer, Fleischmann, Rokitansky u. a. mit sehr ausführlichen bis ins Detail beschriebenen Wirbelsäulenpräparaten von Skoliotischen den unzweideutigen Beweis erbrachten, daß diese Deformität auch bei sonst vollkommen gesunden Neugebornen und Erwachsenen vorkommt. Im Lehrbuch von Corning ist ein Skelett abgebildet, bei dem Rokitansky im Jahre 1839 eine kongenitale Skoliose mit dreifacher Keilwirbelbildung und Rippenanomalien feststellte. Fleischmann und Meckel stellen zu Beginn des 19. Jahrhunderts die Behauptung auf, daß es kongenitale Skoliosen ohne Mißbildung der Wirbel gebe. Gegen Ende des Jahrhunderts werden die Mitteilungen darüber zahlreicher. Nach den Angaben der älteren Literatur kommen Mißbildungen der Wirbelsäule und der Rippen selten vor. Sie wurden von Anatomen als Nebenbefunde bei schweren äußern Mißbildungen des Kopfes, der Extremitäten oder des Zentralnervensystems, die mit dem Leben nicht vereinbar waren, beschrieben. Seit der Entdeckung der Röntgenstrahlen ist es möglich, am Lebenden Fehlbildungen des Skelettes festzustellen und seither werden immer wieder Fälle veröffentlicht, welche uns die Affektion als weniger selten erscheinen lassen. Immerhin gehen die statistischen Angaben weit auseinander. H. Hueck hat 1050 Röntgenbilder auf Wirbelsäulenveränderungen hin untersucht von Patienten, bei denen man nicht den geringsten Verdacht auf Wirbelsäulenerkrankung hegte. Er fand, daß nur 38% eine normale Wirbelsäule zeigten, 30% eine Erkrankung durch äußere Einflüsse bedingt aufwiesen (wie Spondylitis, Frakturen) und 32% angeborene Anomalien der Wirbel aufwiesen. Nach Anderson kommen auf 100 Thoraxaufnahmen in 3 Fällen Mißbildungen vor. Angeborene Anomalien führen zum Krankheitsbild der kongenitalen Skoliose, wenn die Wirbelsäule im Aufbau seitliche Asymmetrien zeigt. Diese, wenn sie auch noch so geringgradig sind, verändern die statischen Verhältnisse der Wirbelsäule grundlegend und bewirken früher oder später eine seitliche Verbiegung der Wirbelsäule und kommen als solche in Behandlung. Coville fand bei der Untersuchung

von 1015 Kindern bis zu 3 Jahren nur einen Fall einer kongenitalen Skoliose mit Anomalien. Die Fälle von kongenitaler Skoliose mit und ohne Anomalien werden selten in Statistiken nebeneinander angeführt, sondern als eine Gruppe gegen die andern Skoliosearten abgegrenzt. So gibt Port an, daß 8 von 200 Skoliosefällen kongenitaler Natur seien. Kulms hat das gesamte Material der Bostoner Kinderklinik aus den Jahren 1908—1934 auf ihre Aethiologie hin näher geprüft und er fand, daß 77 kongenitale Skoliosen (mit Mißbildungen) auf im ganzen 1483 Skoliosefälle vorkommen, das sind ca. 5%. Diese Angaben lauten sehr verschieden. Im Kinderspital in Basel kam 1923 ein Fall von angeborner Kyphoskoliose mit Myelodysplasie zur Beobachtung, den Hottinger beschrieben hat. Seither sind nur zwei Fälle von angeborner Skoliose mit Mißbildungen festgestellt worden. 1930 hat Deutsch drei Fälle von kongenitaler Skoliose ohne Anomalien beschrieben und seither sind sieben Fälle im Kinderspital behandelt worden. Diese neun Fälle von kongenitaler Skoliose bilden die Grundlage dieser Arbeit.

II. Kongenitale Skoliose ohne Wirbelmißbildungen

Aus der Basler Kinderklinik hat 1930 Deutsch drei Fälle von angeborner Skoliose ohne Wirbelmißbildungen beschrieben, die im Verlaufe von 5 Monaten zur Beobachtung kamen. Er hat in seiner Arbeit die gesamte Literatur zusammengestellt und kommt nur auf 20 veröffentlichte Fälle. Er schließt daraus, daß diese Form der Skoliose sehr selten ist und sagt: „Was ihre Häufigkeit betrifft, so sind sie ebenso selten, wie die Fälle der andern Gruppe (Kongenitale Skoliose mit Mißbildungen der Wirbel) zahlreich sind." Es ist Tatsache, daß in der Literatur sehr wenig Fälle von angeborner Skoliose ohne Mißbildungen beschrieben werden. Daraus kann man aber nicht ohne weiteres auf ihre Seltenheit schließen. Schon Putti (1910) erwähnt diese Skolioseform, die er auch als intra uterine Belastungsdeformität ansieht, die Fälle seien selten und nicht so wichtig, die Skoliose meist geringgradig und gutartig, und sie müsse beim Neugebornen

festgestellt werden. Diese letzte Forderung wird selten erfüllt. Seit 1930 kamen in der chirurgischen Abteilung des Kinderspitals Basel 7 Fälle von kongenitaler Skoliose ohne Wirbelanomalien zur Beobachtung. In keinem Falle wurde die Verkrümmung der Wirbelsäule gleich nach der Geburt bemerkt, sondern erst im Alter von 3 bis 7 Monaten. Daß die Skoliose schon bei der Geburt vorhanden ist, geht schon aus der Entstehungsweise hervor, sie bildet sich in den letzten Monaten des intrauterinen Lebens aus, wenn das Skelettsystem schon vollkommen differenziert und die Knochenentwicklung relativ weit fortgeschritten, sodaß nur die elastischen Elemente der Wirbelsäule beeinflußt werden. Normalerweise nimmt die Frucht im Uterus keine Zwangshaltung ein, sondern kann sich gut bewegen und ihre Lage, Stellung und Haltung in den letzten Schwangerschaftsmonaten noch ändern. Bei einer Zwangshaltung ist dies nicht mehr möglich. Nimmt die Frucht längere Zeit eine skoliotische Haltung ein, so bilden sich in den letzten Monaten der Schwangerschaft nur Veränderungen der elastischen Teile der Wirbelsäule. Die Wirbelkörper sind nicht verändert. Die Wirbelsäule ist im Sinne einer Totalskoliose gekrümmt. Die Zwischenwirbeldistanz ist auf der konvexen Seite breiter als auf der konkaven Seite der Skoliose. Eine Zwangshaltung ist möglich bei abnormer Form des Uterus (Uterus bicornis), sehr großem Kind, wenig Fruchtwasser, Zwillingsschwangerschaft, überhaupt allen Faktoren, welche die allseitige Beweglichkeit des Foetus in utero beeinträchtigen. Diese Ursachen sind meist nachträglich nicht feststellbar. Ein verspätetes Herabsteigen des Kopfes ins kleine Becken wird meist nicht bemerkt, kann aber eine Zwangshaltung bewirkt haben. Das Neugeborne ist an diese Zwangshaltung noch gewöhnt und behält sie weiter bei. Daß dies bei der Pflege des Kindes nicht festgestellt wird, ist auffallend. Viele Fälle von kongenitaler Skoliose ohne Anomalien der Wirbelsäule bleiben überhaupt unbemerkt; die Wirbelsäule biegt sich im Laufe der Entwicklung des Kindes gerade, da die einseitige Druckwirkung von außen wegfällt und das Kind oft unbewußt in korrigierender Stellung hingelegt wird. In den meisten Fällen wird die Verbiegung der Wirbelsäule erst beim Aufsetzen des Kindes bemerkt, wenn es immer nach der gleichen Seite neigt, dafür wird dann meist die Ursache gesucht

und in einer Verbiegung der Wirbelsäule gefunden. Nicht selten ist das Auffallendste die Schiefstellung des Kopfes, weshalb ein Schiefhals vermutet wird. Beim Sitzen oder Stehen kann sich die seitliche Verbiegung der Wirbelsäule noch verstärken durch die veränderten statischen Verhältnisse der Wirbelsäule, und die vorher geringgradige Skoliose fällt dann auf. Viele Fälle bleiben sicher bis ins Schulalter unerkannt und viele der sogenannten Schulskoliosen könnten dadurch verhindert werden, daß die angeborne Skoliose frühzeitig erkannt und behandelt wird. Aerzte, Mütter und Pflegerinnen sollten auf diese Skolioseform mehr achten und bei jedem Neugebornen die Wirbelsäule auf ihre Beschaffenheit untersuchen, ebenso wie sie auf andere Fehlbildungen achten. Die frühzeitige Behandlung, die korrigierende Lagerung im Gipsbett, bewirkt in den meisten Fällen dauernde Heilung der Skoliose und, da keine knöchernen Anomalien vorhanden sind, eine restitutio ad integrum.

Den im Kinderspital in Basel in den letzten 14 Jahren zur Beobachtung gekommenen 7 Fällen von kongenitaler Skoliose ohne Anomalien der Wirbelsäule stehen 2 Fälle mit Anomalien gegenüber, das zeigt die relative Seltenheit der letzteren.

Die beiden Skolioseformen sind aber als angeborne Mißbildungen selten im Vergleich zu andern angebornen Mißbildungen, wie z. B. Klumpfüße, Hüftgelenkluaxtionen, Lippen-, Kiefer-, Gaumenspalten.

7 Fälle von kongenitaler Skoliose ohne Mißbildungen

Fall 1:

G. P. 5 Monate alter Knabe wird am 5. 12. 38 ins Spital gebracht. Beim 3 Monate alten Kind fiel der Mutter zum ersten Mal auf, daß das Kind krumm daliege. Die Verkrümmung habe eher zugenommen. Prof. Hagenbach weist das Kind ins Spital ein.

Die Eltern und ein 4 Jahre älteres Brüderchen sind gesund. In der Familie sind keine Mißbildungen vorhanden. Die Geburt sei leicht gewesen, das Kind 3500 gr schwer. Das Kind entwickelte sich gut und wurde kurz vor Spitaleintritt abgestillt.

Befund: Altersgemäß entwickelter Säugling von sehr gutem Allgemein- und Ernährungszustand. Der Kopf wird normal bewegt und zeigt keine Besonderheiten. Die Wirbelsäule weist in der untersten Brustwirbelsäule eine nach links konvexe Verbiegung auf, der Thorax

wird dadurch asymmetrisch. Das Röntgenbild zeigt eine links-konvexe Totalskoliose ohne pathologische Veränderungen der Wirbelkörper.

Verlauf: Es wird ein Gipsbett in Narkose angelegt und das Kind allmählich daran gewöhnt. Am 26. 12. 38 tritt eine Bronchitis und Pharyngitis auf, die unter Bronchitiskessel und Ephetonin rasch abheilen. Am 12. 1. 39 wird das Kind nach Hause entlassen. Die Skoliose ist deutlich gebessert.

Epikrise: Beim 3 Monate alten Knaben fiel der Mutter die Verkrümmung der Wirbelsäule auf, die leicht zunahm. Das Röntgenbild bestätigt die Annahme einer kongenitalen Skoliose ohne Wirbelanamalien. Weder klinisch noch röntgenologisch sind Zeichen von Rachitis vorhanden. Eine Gipsbettbehandlung von einem Monat zeigt beim Spitalaustritt eine deutliche Besserung der seitlichen Wirbelsäulenverbiegung. Die Behandlung wird zu Hause weitergeführt.

Fall 2:

Sch. R. 8 Monate alter Knabe. Die Mutter bemerkte vor einem Monat, daß der Rücken krumm sei, dies sei stärker geworden und sie brachte deshalb das Kind in die Poliklinik, die das Kind am 29. 6. 39 einweist.

Die Eltern und ein Bruder sind gesund. Von Mißbildungen ist in der Familie nichts bekannt. Die Geburt sei normal gewesen, das Geburtsgewicht 3300 gr. Mit 4 Monaten hatte das Kind eine Bronchitis, sonst sei es nie krank gewesen und habe sich gut entwickelt.

Befund: Kräftiges Kind in gutem Allgemein- und Ernährungszustand. Die Kopfknochen sind hart, die Nähte und die kleine Fontanelle geschlossen, die große Fontanelle knapp 1:1QF. Der Thorax ist unsymmetrisch, rechts vorn und links hinten sind je ein kleiner Rippenbuckel vorhanden. Die Wirbelsäule zeigt in der Mitte der Brustwirbelsäule eine linkskonvexe Skoliose mit geringer Kyphose. Gleichzeitig besteht noch eine Tracheitis. Auf der rechten Seite besteht eine Hydrocele funiculi, die auch operiert werden soll.

Verlauf: 10 Tage nach dem Anlegen des Gipsbettes wird die Hydrocele funiculi rechts nach Winkelmann operiert, nach weiteren 14 Tagen das Kind mit dem Gipsbett entlassen. Der Rücken ist schon deutlich gerader, die Rippenbuckel flacher.

Epikrise: Eine Verbiegung der Wirbelsäule und eine Rippenbuckelbildung wird von der Mutter mit 7 Monaten bemerkt und da diese sich im Verlaufe eines Monates verstärken, wird das Kind dem Arzt gezeigt. Es sind keine Anzeichen für eine Rachitis vorhanden. Es handelt sich um eine kongenitale Skoliose ohne Anomalien, die sich schon nach einer Gipsbettbehandlung von 1 Monat deutlich bessert.

Fall 3:

D. E. 8 Monate altes Mädchen wird am 2. 2. 39 ins Spital gebracht. Schon mit 3 Monaten bemerkte die Mutter, daß die Wirbelsäule etwas krumm sei, dies sei gleich geblieben.

Die Eltern sind gesund. Es ist das erste Kind, die Geburt sein normal gewesen, das Kind 3150 gr schwer. Von Mißbildungen in der Familie ist nichts bekannt.

Befund: Kräftiges, gesundes, wohlgenährtes Kind. Der Kopf wird frei bewegt, die Schädelknochen sind hart, die kleine Fontanelle und die Nähte sind geschlossen, die große noch 1:1QF. Es sind noch keine Zähne vorhanden. Die Brustwirbelsäule zeigt eine nach rechts konvexe Skoliose. Der Thorax ist unsymmetrisch, links hinten und rechts vorn sind je ein kleiner Rippenbuckel vorhanden. Die Lendenwirbelsäule zeigt eine links-konvexe Verbiegung. Es sind keine weiteren Anomalien vorhanden.

Verlauf: Am 18. 2. 39 wird ein Gipsbett angelegt, an das sich das Kind rasch gewöhnt, es wird damit am 1. 3. 39 nach Hause entlassen.

Epikrise: Es handelt sich um eine kongenitale Skoliose mit leichter Kyphose ohne Anomalien, die schon im Alter von 3 Monaten von der Mutter bemerkt wurde, aber erst mit 8 Monaten in Behandlung kommt. Für Rachitis sind keine Zeichen vorhanden. Gipsbettbehandlung.

Fall 4:

F. V. Das 6 Monate alte Mädchen wird am 3. 11. 39 ins Spital eingewiesen. Schon von Geburt an wollte das Kind immer nur auf der rechten Seite einschlafen. Erst in der letzten Zeit bemerkten die Eltern den krummen Rücken, da das Kind, wenn es sitzen wollte, immer nach der rechten Seite neigte. Es ist das erste Kind, aus Steißlage geboren.

Befund: Gut genährtes, kräftiges Kind. Die Kopfknochen sind hart, die kleine Fontanelle und die Nähte geschlossen, in die große Fontanelle noch Fingerkuppe einlegbar. Es fällt die große Asymmetrie des Kopfes auf, die rechte Stirnseite ist prominent, während die linke etwas zurückliegt, auch scheint die rechte Gesichtshälfte etwas länger zu sein als die linke. Der Kopf wird selbständig gehalten. Beidseitig sind die Mm. sterno-cleido-mastoidei weich. Der Thorax ist auf der linken Seite lang und flach, auf der rechten Seite kurz und prominent. Die Wirbelsäule weist im Thorax-Lendenteil eine links-konvexe Totalskoliose auf.

Verlauf: Am 14. 11. 39 wird in Narkose ein Gipsbett angelegt und das Kind am 20. 12. 39 damit entlassen. Es zeigt sich eine leichte Besserung der Wirbelsäulenverbiegung. Das Kind soll nur morgens und abends eine Stunde aus dem Gipsbett genommen werden.

Epikrise: Es handelt sich um einen Fall einer kongenitalen Skoliose ohne Wirbelanomalien mit deutlicher Asymmetrie des Kopfes. Die rechte Stirnseite ist prominent, die rechte Gesichtsseite länger als die linke, der Kopf neigt dadurch leicht nach links, es sind aber keine Veränderungen im Kopfnicker vorhanden, ferner auch keine Veränderungen der Halswirbelsäule. Die Wirbelsäule ist nach links konvex gebogen mit dem Scheitelpunkt der Krümmung in der untern Brustwirbelsäule. Die Kopfachse bildet nicht die Fortsetzung der Körperachse, sondern ist nach rechts konvex gebogen, im Sinne einer Gegenkrümmung.Es besteht also nicht eine gewöhnliche Totalskoliose der ganzen Wirbelsäule, sondern eine Gegenbiegung im Bereich der Halswirbelsäule. Bemerkenswert ist die Geburt aus Steißlage.

Fall 6:

H. W. Beim 4½ Monate alten Knaben bemerkt die Mutter eine Verbiegung der Wirbelsäule und zeigt es deshalb Prof. Hagenbach, der das Kind am 11. 7. 42 einweist.

Die Eltern und ein 3 Jahre älteres Schwesterchen sind gesund. Die Geburt sei normal gewesen, das Geburtsgewicht 3230 gr, und das Kind habe sich gut entwickelt.

Befund: Normal großes Kind in gutem Allgemein- und Ernährungszustand. Die Haut ist turgeszent, etwas blaß. In Bauchlage hebt das Kind den Kopf. Der Schädel zeigt keine Asymmetrien, die Knochen sind hart, die große Fontanelle noch 1:1QF. Der Thorax ist unsymmetrisch. Die Wirbelsäule im Bereich der mittleren Brustwirbelsäule nach links-konvex gebogen. Das Röntgenbild zeigt eine Totalskoliose nach links konvex mit dem Scheitelpunkt in der Höhe des 10. Brustwirbelkörpers. Die Wirbelkörper sind von normaler Konfiguration und haben normale Knochenkonstrukturen. Es ist eine leichte Rhinitis und Tracheitis vorhanden. Keine rachitischen Zeichen.

Verlauf: Das Kind gewöhnt sich rasch an das Gipsbett und nach 3 Wochen ist bei der Entlassung schon eine Besserung der Skoliose zu bemerken.

Epikrise: Bei einem 4½ Monate alten Knaben wurde die Wirbelsäulenverbiegung bemerkt und nach 3 Wochen dauernder Gipsbettbehandlung schon eine deutliche Besserung der kongenitalen Skoliose ohne Wirbelmißbildungen bemerkt.

Fall 7:

B. U. Der 6 Monate alte Knabe wird am 21. 1. 44 ins Spital eingewiesen zur Operation der doppelseitigen Leistenhernie. Rechts sei der Bruch schon seit der Geburt sichtbar gewesen, aber wieder etwas

zurückgegangen und erst in den letzten Tagen wieder stärker hervorgetreten. Ein kleiner Nabelbruch wird mit dem Nabelpflaster behandelt. Die linke Leistenhernie ist der Mutter nicht aufgefallen.

Es ist das erste Kind gesunder Eltern. Normale Geburt. Geburtsgewicht 3030 gr. In der Familie keine Mißbildungen aufgeteten. Mit 10 Tagen wurde das Kind wegen Pylorospasmus operiert.

Befund: Altersgemäß entwickelter Knabe. Es fällt eine Asymmetrie des ganzen Körpers auf. Der Kopf wird schief gehalten, nach rechts geneigt. Die rechte Gesichtsseite ist kleiner als die linke. Im M.sternocleidomastoideus kann keine Veränderung gefunden werden. Thorax asymmetrisch mit deutlichem Rippenbuckel rechts. Durchmesser der linken Thoraxhälte größer als rechts. Das Röntgenbild der Wirbelsäule zeigt keine pathologischen Veränderungen. Die Brustwirbelsäule weist eine nach rechts konvexe starke skoliotische Krümmung auf, im Bereich der Lendenwirbelsäule ist eine Gegenkrümmung vorhanden. Herz und Lungen sind o. B. Abdomen ziemlich schlaff, keine Nabellücke. Extremitäten normal geformt, normal bewegt. Das Röntgenbild der Hand zeigt eine in Ausheilung befindliche Rachitis. Nebenbefund: Phimose.

Verlauf: Am 28. 1. 44 wird ein Gipsbett in Norkose angelegt. 10 Tage später wird die Hernia ing. duplex operiert. Der postoperative Verlauf ist gut und das Kind wird im Gipsbett nach Hause entlassen.

Epikrise: Der 6 Monate alte Knabe kommt zur Leistenbruchoperation ins Spital. Es wird eine auffallende Asymmetrie des Körpers festgestellt. Die Halswirbelsäule ist nach links, die Brustwirbelsäule nach rechts und die Lendenwirbelsäule wieder nach links seitlich verbogen, der Kopf ist auch asymmetrisch. Beim Neugebornen ist anläßlich des Spitalaufenthaltes wegen Pylorospasmus die Asymmetrie des Körpers schon aufgefallen. Das Kind hatte eine leichte Rachitis durchgemacht. Die Skoliose könnte also auf die Rachitis bezogen werden. Da aber schon bald nach der Geburt die Asymmetrie des Körpers aufgefallen, dürfte die Skoliose vor der Rachitis bestanden haben und also als kongenital angesprochen werden.

Bei den hier beschriebenen Fällen handelt es sich um Kinder im Alter von 4½ bis 8 Monaten, 5 Knaben und 2 Mädchen. Nur im letzten Falle wurde die Skoliose bald nach der Geburt beobachtet, weil das Kind wegen Pylorospasmus auf die chirurgische Abteilung kam. In einem Fall gibt die Mutter an, daß das Kind die rechte Seitenlage zum Einschlafen bevorzuge. In zwei Fällen wurde die Wirbelsäulenverkrümmung mit 3 Monaten bemerkt. Bei allen Kindern, die einige Wochen im Gipsbett lagen, konnte schon beim Spitalaustritt eine deutliche Besserung der Skoliose

festgestellt werden. Keines der Kinder war seither zur Anlegung eines neuen Gipsbettes im Spital; alle Kinder sind seit Spitalaustritt in ständiger Kontrolle. Diese zeigt, daß die Wirbelsäulenverbiegung schon in einigen Monaten in der korrigierenden Lagerung völlig verschwindet und ein Gipskorsett oder Lederkorsett war in keinem Fall notwendig. Auch die von Deutsch beschriebenen Fälle sind seither (1928) nicht mehr im Kinderspital gewesen. Der Erfolg der Behandlung ist vorzüglich.

III. Kongenitale Skoliose mit Wirbel- und Rippenanomalien

Ich führe zuerst die im Kinderspital beobachteten Fälle an.

Fall 1:

Andreas M., geb. 26. 1. 1939.
Eintritt 4. März 1940.

Familienamnese: Die Eltern und eine 5 Jahre ältere Schwester sind gesund. Von Mißbildungen ist in der Familie nichts bekannt.

Persönliche Amnese: Zweites Kind, leichte Geburt, Geburtsgewicht 2700 gr. Nach dem Abstillen, mit 3½ Monaten, tritt Asthma auf. Seit dem Wechsel der Wohnung Ende 1939 nur noch selten Anfälle.

Jetziges Leiden:

Die Eltern bemerkten beim Neugebornen eine Veränderung der rechten vordern Brustseite, an der sich eine kleinhandtellergroße Stelle beim Atmen bewegte. Beim Betasten fiel eine Lücke in der Thoraxwand auf. Der konsultierte Arzt stellt ein Fehlen von Rippen fest. Im November 1939 ist das Kind zum ersten Mal im Kinderspital wegen Bronchiolitis. Bei der Röntgenaufnahme zeigt sich außer dem Fehlen von Rippen eine Wirbelanomalie, die aber nur eine sehr geringgradige Verbiegung der Wirbelsäule nach rechts bedingt, weshalb keine besondern Maßnahmen notwendig schienen. Die Bronchiolitis bessert rasch nach Dampfzelt. Ausbruch eines Exanthema subitum. Das Kind wird nach Hause entlassen. Damals fand auch der Wechsel der Wohnung statt. Mit 13 Monaten macht das Kind die ersten Schritte. Der Mutter fiel auf, daß die rechte Schulter leicht höher stand und der Rücken krumm war. Prof. Hagenbach weist das Kind ins Spital ein.

Status am 3. März 1940:

Zartes, unterentwickeltes Kind in gutem Allgemeinzustand.
Haut rein, Tonus und Turgor normal.
Große Fontanelle: eben noch Fingerkuppe einlegbar.
Das Kind steht am Gitter, geht aber noch nicht.
Ohren, Augen, Nase, Hals o. B.

Thorax: asymmetrisch mit leichter Rippenbuckelbildung an der rechten hintern Thoraxwand. In der rechten Thoraxwand ist entlang dem

ganzen Verlauf der 5. und 7. Rippe eine Eindellung sichtbar, die bei der Atmung eine Vorwölbung zeigt. Bei der Betastung sind hier keine Rippen vorhanden, die Umrandung der Dellenbildung wird durch die die Haut etwas emporhebenden Rippen gebildet.

Die Wirbelsäule zeigt eine nach rechts konvexe Skoliose mit dem Scheitel der Krümmung in der Mitte der Brustwirbelsäule und einer leichten Gegenkrümmung der Lendenwirbelsäule nach links konvex.

Herz o. B. Lungen: Expirium verlängert, diffuse trockene R. G. Kein Bronchialatmen.

Abdomen weich, indolent. Nabel o. B. Bauchdeckenreflexe vorhanden. Leber und Milz nicht vergrößert. Genitale: o. B.

Extremitäten: Reflexe, Bewegungen und Sensibilität ohne Besonderheiten.

Nebenbefund: häutige Syndaktylie der 2. und 3. Zehe in den proximalen Partien, beidseits.

Ueber der Steißgegend ist eine kleine Hauteinstülpung vorhanden, aber keine Narben, Pigmentierungen oder Haare zu sehen.

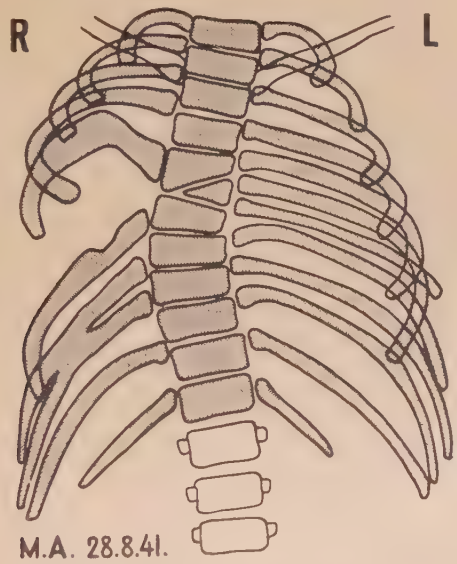

Röntgenbild vom 7. November 1939:

Der Thorax ist deutlich asymmetrisch. In der Höhe des 7. Brustwirbelkörpers ist der Durchmesser rechts 6½, links 8½ cm. In dieser Höhe liegt der Scheitel der rechts konvexen Wirbelsäulenverbiegung. Der 6. Brustwirbel liegt in der Form eines Keiles auf der linken Seite, in der Konkavität der Skoliose. 7. und 8. Brustwirbel sind auf der rechten Seite etwas höher als links. Die übrigen Brustwirbel zeigen nichts Besonderes. Die Lendenwirbelsäule zeigt 5 Wirbel von normaler Konfiguration, Steißbein und Sacrum sind ohne Besonderheiten.

Links sind 12 Rippen vorhanden. Die 4.—7. Zwischenrippenräume sind enger als der Norm entspricht und verlaufen in horizontaler Richtung. Rechts sind nur 10 Rippen vorhanden. Die 5. Rippe zeigt ein vermehrtes Volumen, geht an ihrem Abgang steil nach oben und bildet auf dem Röntgenfilm 2½ cm nach ihrem Abgang einen rechten Winkel, steigt also wieder nach unten und vorn. Die 6. Rippe verläuft steiler wie gewohnt nach unten, zeigt in der gleichen Höhe, wie die 5. Rippe die Winkelbildung aufweist, eine Spornbildung am obern Rand und ist von dieser Stelle an leicht verdickt. 7. und 8. Rippe sind etwa in der Mitte ihres Verlaufes auf kurze Stelle knöchern verbunden. 5. und 6. Rippe begrenzen somit den verbreiterten 5. I. R., der der sicht- und tastbaren Eindellung entspricht.

Die Skoliose war am 7. November 1939 nur geringgradig, und deshalb wurden auch keine besonderen Maßnahmen ergriffen. Im März 1940 zeigt aber das Kind ein deutliches Höherstehen der rechten Schulter, was auf eine Zunahme der Skoliose schließen läßt.

Am 6. März 1940 wird in Narkose ein Gipsbett angelegt und das Kind allmählich daran gewöhnt und damit nach Hause entlassen.

Weiterer Verlauf:

Das Kind entwickelt sich gut. Es steht in regelmäßiger Kontrolle. Nachts wird es ins Gipsbett gelegt und sonst läuft es frei herum. Es hat mit 1½ Jahren gehen gelernt. Da aber die Skoliose leicht zunimmt, wird im Mai 1941 (2¼-jährig) ein Gipskorsett in Hängelage angelegt.

Im August 1941 wird das Korsett abgenommen. Die Haut über der rechten Mamille ist leicht gerötet und verdickt, wahrscheinlich durch Reibung und Druck des Korsettes über der 5. und 6. Rippe, die etwas vorspringen. Ein neues Gipskorsett wird angelegt.

Ein Monat später kommt das Kind wieder zur Abnahme des Korsetts. Es hat sich in der rechten Axillargegend eine ca. 2 Fr.-Stück große Druckstelle gebildet, die schmierig-eitrig belegt und die Umgebung entzündlich gerötet. Durch Abwechslung von Alsolumschlägen mit Unguentolanverbänden erfolgt rasche Säuberung und Epithelisierung der Dekubitalstelle. Die Skoliose hat deutlich abgenommen bei dieser Gipskorsettbehandlung, wie der Röntgenbildvergleich vom Mai und August ergibt.

Im September 1941 wird ein Lederkorsett angemessen, mit dem sich das Kind wohl fühlt.

Die Kontrolle im März 1944 ergibt nichts Besonderes. Das Kind entwickelt sich gut. Ohne das Korsett steht die rechte Schulter deutlich höher als die linke, die Skoliose ist deutlich festzustellen. Die Thoraxanomalie ist tast- und sichtbar durch die Bewegungen bei der Atmung, diese Stelle zeigt auch eine leichte Buckelbildung. Beim bekleideten Kind kann man keine Asymmetrien feststellen. Beide Schultern sind gleich hoch. Eine Riemenbindung des Korsetts hält die rechte Schulter etwas nach unten. Eine Pelotte drückt auf den Rippenbuckel der rechten Thoraxhälfte, um gleichzeitig auch auf die Wirbelsäulenverbiegung zu wirken.

Das Kind fühlt sich durch das Korsett nicht behindert, auch nicht beim Turnen und Spielen.

Epikrise: Es handelt sich um einen Fall von kongenitaler Skoliose mit Wirbel- und Rippenmißbidungen. Den Eltern fiel schon kurz nach der Geburt die Veränderung des Brustkorbes auf, der auf der rechten Seite eine Dellenbildung zeigte, die beim Atmen und besonders beim Schreien sich vorwölbte. Der Arzt stellte ein Fehlen von Rippen fest. Anläßlich eines Aufenthaltes im Kinderspital mit 9 Monaten wegen Bronchiolitis wird eine Röntgenaufnahme gemacht, die zeigt, daß rechts nur 10 Rippen vorhanden sind, die 5. und 6. rechte Rippe begrenzen einen etwa handbreiten Interkostalraum zwischen sich, der äußerlich als Lücke getastet wird. Der linke 6. Brustwirbel ist als keilförmiger Halbwirbel vorhanden und liegt in der Konkavität der geringradigen rechtskonvexen Skoliose. Mit 15 Monaten bekommt das Kind das erste Gipsbett. Da die seitliche Verbiegung der Wirbelsäule zunimmt, wird im Alter von 2¼ Jahren ein Gipskorsett angelegt und ein halbes Jahr später ein Lederkorsett, das der Knabe jetzt, 5 Jahre alt, immer noch trägt. Als weitere Mißbildung ist eine häutige Syndaktylie der 2. und 3. Zehe beidseits vorhanden. Das 5 Jahre ältere Schwesterchen zeigt die gleiche Anomalie, aber nur an den ganz proximalen Partien der Zehen.

Fall 2:

Peter E., geb. 20. März 1941.
Eintritt: 19. August 1941.

Familienanamnese: Die Eltern sind gesund. Von Mißbildungen in der Familie nichts bekannt.

Persönliche Anamnese: 1. Kind, leichte Geburt, Geburtsgewicht 3020 gr. Von der 3. Woche an ein Nabelpflaster wegen Nabelbruch.

Jetziges Leiden:

Beim 4 Monate alten Kind bemerkte die Mutter, daß es in der Bauchlage den Kopf immer nach der gleichen Seite drehte, und ihr ist dabei eine Verbiegung der Wirbelsäule aufgefallen. Die konsultierte Aerztin schickt das Kind zu Prof. Hagenbach, der es ins Kinderspital einweist.

Status am 19. August 1941:

Altersgemäß entwickelter Säugling von gutem Allgemein- und Ernährungszustand. Das Kind hebt den Kopf aus Bauchlage, fixiert und lacht. Beim Liegen ist der ganze Stamm in der Frontalebene gekrümmt, nach links konvex.

Haut rein, Tonus und Turgor normal.
Große Fontanelle 3:3 QF.
Augen, Nase, Ohren o. B.
Wirbelsäule: zeigt eine Skoliose, nach links konvex, mit dem Scheitelpunkt in der untersten Brustwirbelsäule.
Thorax asymmetrisch, entsprechend der Skoliose.
Nebenbefund: kleine Nabelhernie. Hypospadia glandis.

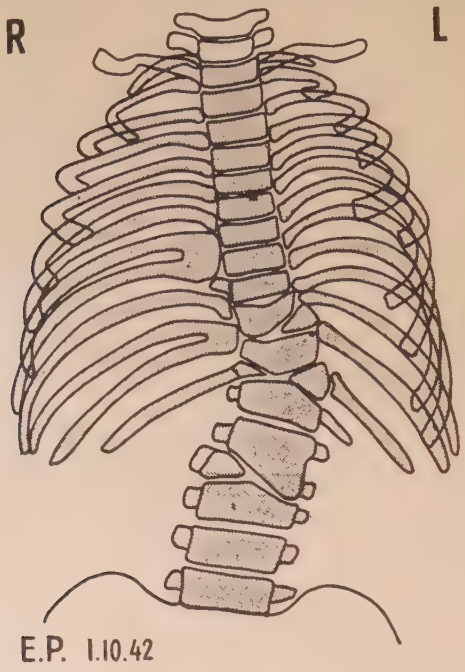

Röntgenbild:

Die Wirbelsäule zeigt eine starke linkskonvexe Totalskoliose mit dem Scheitelpunkt in der Höhe des 13. Brustwirbels. Der 11. und 13. Brustwirbel sind als keilförmige Halbwirbel auf der linken Seite gelegen. Rechts sind 13, links 14 Rippen vorhanden. Die linke 14. Rippe gehört zum ersten Lendenwirbel und ist somit eine Lendenrippe. Dieser Lendenwirbel hat Uebergangscharakter, da er auf der einen Seite die Merkmale der benachbarten Region aufweist in Form der Rippenbildung. Die linke erste Brustrippe ist verschmälert und verkürzt im Vergleich zur ersten rechten Rippe, ferner steht sie, entsprechend der links konvexen Totalskoliose, höher als diese. Rechts sind 8. und 9. sowie 11. und 12. Rippe an ihrem Ursprung je auf kurze Strecke knöchern verbunden. Die 13. rechte Rippe steht mit einem kleinen Wirbelrudiment in Verbindung, das sich an den 12. Brustwirbelkörper anlegt. Der 2. Lendenwirbel ist mit der linken Hälfte des 3. Lendenwirbels zu

einem Wirbel verbunden, der Keilform besitzt, mit der Spitze des Keiles am rechten Wirbelkörperrand. Die rechte Hälfte des 3. Lendenwirbels ist nur rudimentär vorhanden mit deutlichem Bogenanteil und Querfortsatz. Die übrigen 3 Lendenwirbel zeigen nichts Besonderes. Es sind somit 6 Lendenwirbel vorhanden. Die Zwischenrippenräume sind auf der rechten Seite enger als auf der linken, entsprechend der Konkavität der Skoliose. Die übrige Wirbelsäule zeigt nichts Besonderes.

Weiterer Verlauf:

Am 22. August wird in Narkose ein Gipsbett angelegt. Das Kind kommt jetzt täglich ins Gipsbett, jeden Tag eine Sutnde länger, bis 10 Stunden, und wird dann nach Hause entlassen. Im Dezember 1941 wird ein neues Gipsbett hergestellt. Das Kind wird nur noch nachts und tagsüber zum Schlafen hineingelegt. Es entwickelt sich gut. Das Röntgenbild zeigt keine wesentliche Besserung seit der Gipsbettbehandlung. Es wird ein doppelseitiger Leistenbruch bemerkt, und da seit der Geburt ein Nabelbruch besteht, wird das Kind am 16. Februar 1942 zur Operation ins Spital eingewiesen. Der postoperative Verlauf ist gut.

Im September 1942 kommt das Kind wieder zur Anlegung eines Gipskorsettes (1 Jahr 5 Monate alt). Die linke Thoraxseite zeigt leichte Buckelbildung. Das Gipskorsett soll in Hängelage angelegt werden. Da aber dabei das Kind zu unruhig ist, soll es allmählich an diese Lage gewöhnt werden und wird deshalb nach Hause entlassen. Es kommt im November 1942 wieder. Da das Kind aber in Hängelage immer noch zu unruhig ist, und die Narkose in dieser Lage zu gefährlich, wird das Gipskorsett in Bauchlage angelegt. Rippenbuckel und Skoliose werden durch Bänderzug korrigiert. Das Kind läuft etwas schwerfällig aber gut mit dem Korsett und wird nach Hause entlassen. Im Januar 1943 kommt das Kind wieder zum Anmessen eines Lederkorsettes (1 Jahr 10 Monate). Für den Rippenbuckel ist eine Pelotte vorhanden.

Kontrolle am 24. März 1944:

Das Kind ist grazil, etwas kleiner als dem Alter entspricht. Es läuft gut mit dem Korsett, man bemerkt nur eine dadurch bedingte geringe Steifhaltung des Rumpfes, die sich besonders beim Bücken zeigt. Das Kind ist lebhaft und geistig sehr rege. Zum Turnen ist es nicht zu bewegen, aber beim Spielen ist es nicht behindert. Ohne Korsett steht die linke Schulter deutlich höher als die rechte. Die Wirbelsäule zeigt die linkskonvexe Skoliose der untern Brustwirbelsäule. Die Haut über dem Rippenbuckel an der linken vordern Thoraxwand ist leicht verdickt. Nach Angaben der Mutter ißt das Kind sehr wenig. Die elastische Stützbandage über der Bauchgegend scheint etwas einzuengen.

Ein jetzt 1 Jahre altes Schwesterchen ist gesund.

Epikrise: Bei diesem Falle von kongenitaler Skoliose mit Mißbildungen kommen drei keilförmige Halbwirbel vor, die alle auf der linken Seite gelegen sind und als skoliosebedingende Faktoren sich summieren. Diese starke seitliche Verbiegung der Wirbelsäule wird deshalb auch sehr früh erkannt, schon mit vier Monaten. Der 11. und 13. Brustwirbel sind Halb-

wirbel, der 3. halbe Lendenwirbel hat sich mit dem 2. Lendenwirbel zu einem Wirbelblock synostosiert. Die Rippenanomalien sind in diesem Fall für die Skoliose ohne Bedeutung.

Mit 5 Monaten bekommt das Kind das erste Gipsbett, das nach 4 Monaten erneuert wird, mit 1½ Jahren wird das Lederkorsett angemessen, das der Knabe, jetzt 3-jährig, immer noch trägt. Als weitere Mißbildung ist eine Hypospadie vorhanden.

Aus der Chirurgischen Abteilung des Kinderspitals wurde von Hottinger 1923 „ein Fall angeborner Kyphoskoliose mit Myelodysplasie" veröffentlicht. Im Zusammenhang mit unsern Fällen interessiert das weitere Schicksal dieses Kindes.

Es handelt sich um ein damals 17 Monate altes Mädchen, das eine Kyphoskoliose zeigte, nicht selbständig sitzen konnte und Lähmungen der Beine hatte. Das Röntgenbild zeigte auch Wirbelanomalien, nämlich einen 7. linken Halbwirbel der Halswirbelsäule mit Halsrippe und einen 13. rechten halben Brustwirbelkörper, ferner eine Spina bifida occulta der Lendenwirbelsäule. Die Lähmungen und die diffuse Hyperhidrose wurden auf die gleichzeitige Mißbildung des Rückenmarkes, die „Myelodysplasie" zurückgeführt. Sowohl die Wirbelanomalien, als auch die Erscheinungen von Seiten des Zentralnervensystems wurden als embryonale Differenzierungsfehler angesehn.

Dieses Mädchen ist vor 4 Jahren, also 18-jährig, gestorben. Es hat nie laufen gelernt, obwohl es in Lausanne mehrmals in einer Orthopädischen Klinik behandelt wurde. Es sei intelligent und fröhlich gewesen und immer im Bett oder Liegestuhl. Lähmungserscheinungen von Seiten des Darmes oder der Blase waren keine vorhanden. 5 Tage vor dem Tode habe es eine Blutung aus einem Magengeschwür bekommen, dazu kam noch eine Hirnhautentzündung. Näheres darüber konnte ich nicht in Erfahrung bringen, da der Hausarzt, der es behandelte, kürzlich verstorben ist. Nach Angaben der Mutter bestand kein Dekubitus. Sonst sei das Kind nie krank gewesen.

Es handelt sich hier also um einen Fall von Wirbelanomalien (koordinierte Halbwirbel) mit gleichzeitig bestehender Rückenmarksbeteiligung, die in diesem Falle die Prognose quo ad sanationem ungünstig beeinflußte.

IV. Die Entwicklungsgeschichte

der Wirbelsäule und der Rippen ist für das Verständnis der Genese der Wirbelkörper- und Rippen-Fehlbildungen wichtig.

Die Chorda dorsalis, die aus dem Entoderm stammt, bildet den ursprünglichsten Teil des Achsenskelettes. Sehr frühzeitig beginnen die seitlich von der Chorda dorsalis gelegenen paarig angeordneten Mesodemplatten sich in sogenannte Ursegmente einzuschnüren. Aus diesen Ursegmentzellen bilden sich zwei wichtige Bestandteile des primären Achsenskelettes, das Sklerotom, das die erste Anlage des Wirbelskelettes darstellt, und das Myotom, das später die Rückenmuskulatur

liefert. Links und rechts von der Chorda liegt je ein solches Sklerotom. Die Grenze zwischen den Sklerotomen bilden die intersegmentalen Zweige der Aorta. In der 4. Embryonalwoche teilt sich jedes Sklerotom in eine kraniale, aus lockern Zellen und in eine kaudale aus dichtern Zellen bestehende Hälfte (dieser Vorgang wurde von Ebner als Neugliederung der Wirbelsäule bezeichnet). Der primitive Wirbel entsteht nun immer aus dem kaudalen Teil eines Sklerotoms und dem kranialen des nächstfolgenden, nun Sklerom er genannt. Diese paarigen, auf dem Querschnitt dreieckigen, primitiven Wirbelanlagen bilden durch Ausziehen ihrer Ecken drei Fortsätze, von denen die medial gerichteten sich bis zur Chorda erstrecken. Durch Verschmelzung dieser Processus chordales der Skleromere beider Seiten entsteht eine unpaare mesenchymatöse Wirbelkörperanlage, die im Innern die Chorda dorsalis umschließt. Der nach hinten gerichtete Proc. dorsalis bildet mit dem entsprechenden Fortsatz der andern Seite den Neuralbogen. Die in die seitliche Brustwand vorwachsenden Proc. costales geben die Anlagen für die Rippen ab, die nur in der Thoracalregion selbständig bleiben, in den übrigen Regionen mit den entsprechenden Anlagen der Wirbelkörper verschmelzen. Die Wirbelsäulenentwicklung durchläuft drei Stadien, die der mesenchymatösen, knorpeligen und knöchern Wirbelsäule.

Das Vorknorpelstadium bei etwa 13 mm langen Foeten im Beginn des 2. Embryonal-Monats zeigt noch die ursprünglich bilaterale Anlage des Wirbelkörpermaterials durch die Ausbildung zweier seitlicher Vorknorpelkerne. Die Vorknorpelzellen umgeben sich mit Knorpelgrundsubstanz und es entsteht der um die Chorda herum gelegene unpaare Knorpelkern des Wirbelkörpers, ferner je ein Knorpelkern im Proc. costalis und neuralis. Der knorpelige Wirbel ist also einheitlich. Die Chorda zeigt Rückbildungserscheinungen und verschwindet schon im 3. Embryonal-Monat und bleibt noch als Nucleus pulposus in der Zwischenwirbelscheibe erhalten.

In die Knorpelgrundsubstanz lagern sich Kalksalze ein, es bildet sich der unpaare perichordale Kalkknorpelkern. Die Verknöcherung wird eingeleitet durch das Einwachsen der Blutgefäße, von dorsal und ventral her; sie sind von zellreichem Gewebe umgeben. Die verkalkte Knorpelgrundsubstanz wird aufgelöst und es entsteht die erste Anlage des primären Markes und die Ausbildung der ersten Knochenbälkchen. Böhmig hat 1930 als erster auf die Bedeutung der Blutgefäße hingewiesen.

Ob ein oder 2 Knochenkerne angelegt werden, ist eine alte Streitfrage der Forscher und diese haben Schinz und Töndury (1943) endgültig gelöst durch eine großangelegte Untersuchung der „Frühossifikation der Wirbelkörper". Die Annahme von 2 Verknöcherungszentren ist nach Ansicht einiger Autoren notwendig zum Verständnis von Mißbildungen der Wirbelkörper. Zwei seitliche Kerne nahmen besonders ältere Autoren an, wie Vrolik, Schwegel, Rambaud und Renault, Joachimstal, Rauber, Disse. Dann waren nach ihrer Ansicht seitliche Halbwirbel, Sagittalspalte der Wirbelkörper zu erklären, wenn diese Kerne zeitlebens nicht verschmelzen. Ventrale und dorsale Knochenkerne nahmen Alexander, Falk, Feller und

Sternberg, Klose, Schmorl-Junghanns u. a. an. Wenn beide Kerne nicht knöchern verschmelzen, wäre so die frontale Wirbelkörperspalte, ventrale und dorsale Halbwirbel zu erklären. Hartmann sagt (1937), daß jedes Auftreten bilateraler Knochenkerne im einheitlichen Wirbelkörper als Mißbildung aufzufassen sei.

Schinz und Töndury haben an Hand von Röntgenbildern und mikroskopischen Untersuchungen die Frage der Ossifikation der Wirbelkörper eingehend studiert. Die Form der sich bildenden Knochenkerne ist weitgehend abhängig von der Eintrittsstelle der Blutgefäße und ihrer Wachstumsrichtung. Durch Vereinigung der dorsalen und ventralen Anteile des primären Markes entsteht der typisch gebaute unpaare Knochenkern. Die Blutgefäße sind variabel in Bezug auf Zahl und Verlauf. So können die Röntgenbilder Kernanteile zeigen, die scheinbar getrennt sind. Die mikroskopische Kontrolle zeigt, daß die beiden „Kerne" durch primäres Mark verbunden sind und so einen einheitlichen Ossifikationspunkt bilden.

Nach Junghanns sind gleichwohl 2 Ossifikationspunkte anzunehmen, dem dorsalen und ventralen Gefäß entsprechend, die sich allerdings später vereinigen, man spricht ja auch von zwei Vorknorpelkernen, die zum einheitlichen Knorpelkern werden.

Schinz und Töndury würden aber für die Annahme von zwei Ossifikationszentren verlangen, daß sie durch gewöhnlichen Knorpel verbunden sind und nicht durch Kalkknorpel. Schinz und Töndury haben die Unität des Knochenkerns im Wirbelkörper bewiesen.

"Elementerwirbel" Putti's

Spina bifida posterior. Spondylochyse. Hemispondylus



Spina bifida anterior. (Somatoschisis) Asoma Hemisoma.

V. Genese der Wirbelkörperfehlbildungen

Bei der Frage der Entstehung der Mißbildungen ist die

a. Formale Genese, die Formveränderung und gestaltlichen Zusammenhänge, von der

b. Kausalen Genese, dem Anstoß zur Aenderung des Entwicklungsganges, zu trennen.

Diese Fragen haben die Forscher immer wieder beschäftigt und es existieren darüber viele Arbeiten. Putti's Untersuchungen über „die angebornen Deformitäten der Wirbelsäule" (1910) haben für das Verständnis der formalen Genese Grundlegendes geschaffen. Aber noch immer gibt es Lücken in der Forschung und entwicklungsgeschichtlichen Erklärung der Wirbelkörperfehlbildungen (Junghanns).

a. Die formale Genese umfaßt die morphologischen Vorgänge, die sich bei der Entwicklung der Mißbildungen abspielen, sie ist also die Entwicklungsgeschichte der Mißbildungen.

Putti hat sich mit der formalen Genese der Wirbelmißbildung ausführlich auseinandergesetzt und gelangt zur Erkenntnis:

„daß die Frage der formalen Genese der metameren Difformitäten nur dann zu lösen ist, wenn man den Wirbel sowohl in seiner Individualität, wie nach der Stellung, die er in der Wirbelsäule einnimmt, nicht als einfache morphologische Einheit ansieht, sondern als Summe von Teilen, welche infolge des Ursprunges, der Beziehungen, der formalen Variationen und der Funktion als die echten Elementarformen des Wirbels, nur in der praecostalen Periode der Entwicklung nachweisbar, auffaßt."

Die Elementarform des Wirbels von Putti hat sich für die formale Genese der Wirbelkörperfehlbildungen bewährt und ist unter Erweiterung des Schemas von Junghanns für die Ossifikationsstörungen auch heute noch wertvoll.

Putti hat festgestellt, daß die angeborenen morphologischen Anomalien sich in typischen Formen wiederholen und daher auf eine konstante Anlage zurückzuführen sind. Diese primäre Anlage sah er in einem Elementarwirbel, aus dem er alle ihm bekannten Fehlbildungen ableiten konnte, ja sogar Typen

aufstellen, die er selbst nicht beobachtet hatte. So wurde das Asoma von Putti (der vollständige Wirbelkörpermangel) theoretisch angenommen und von Diethelm (1943) röntgenologisch festgestellt und anatomisch bestätigt.

Putti wählte als Typus den Brustwirbel als das vollständigste Element des axialen Skelettes und zeigt zeitlich aufeinanderfolgende Stadien gleichzeitig und nebeneinander. In der normalen Entwicklung sind einige Stellen des Wirbels noch mesenchymatös, während andere knorpelig und andere schon knöchern sind. Putti nahm an, daß schon die Verknorpelung den Wirbelkörpern die charakteristische Form gibt, und daß die Ossifikation nur noch eine Gewebesubstitution darstellt, die den erhöhten funktionelln Anforderungen entspricht.

Der Elementarwirbel geht von einer Zweiteilung in rechte und linke Hälfte aus. Die beiden Knorpelhälften sind durch ein Perichordalseptum getrennt, das später durchbrochen wird, sodaß die beiden Knorpelanlagen sich um die Chorda herum vereinigen (Bardeen). Es liegt auch ein einheitlicher Knochenkern vor und die bilaterale Symmetrie der knorpeligen Entwicklungsstufe wird nicht mehr eingehalten (Hertwig, Putti, Falk, Brau u. a.). Putti nimmt 6 Wirbelteile bei seinem Elementarwirbel an, 2 Teile für den Wirbelkörper, 2 seitliche Teile, die die Proc. costales und die vordern Teile des Neuralbogens bilden, 2 Teile, die den hintern Teil der Neuralbögen bilden mit den Dornfortsätzen. Diese Verhältnisse gehen aus der beigelegten Skizze (Putti) hervor.

Die wichtigsten Fehlbildungen des Wirbelkörpers leitet Putti aus der mangelnden Anlage eines oder mehrerer der 6 Teile oder der mangelnden Verschmelzung der Teile ab. Die Furchen zwischen den Teilen bleiben in der normalen Entwicklung nur kurze Zeit bestehen. Diese rein morphologischen Anomalien sind nach Putti selten und meist mit segmentärer Variation der Wirbelsäule verbunden, wie Wirbelsynostosen.

Die morphologische Anomalie ist das Produkt einer Entwicklungshemmung in der Ontogenese der Metameren, die segmentäre Anomalie eine Hemmung in der Differenzierung der Metameren. Wirbelsäulenmißbildungen sind also Hemmungsmißbildungen.

Rippenanomalien sind immer mit einer homologen oder analogen Vertebralanomalie eng verbunden.

Die wichtigsten Anomalien der Wirbel und Rippen, die sich aus dem Elementarwirbel ableiten, sind, wie das beigelegte Schema zeigt:

1. Somatoschisis oder Spaltbildung im Wirbelkörper, bei Persistieren der Furche und mangelnder Verschmelzung der beiden Wirbelkörperteile.
2. Hemisoma, Fehlen einer Wirbelkörperanlage.
3. Asoma, Fehler beider Wirbelkörperanlagen.
4. Hemispondylus, bei Fehlen einer halben Wirbelanlage.
5. Dornfortsatzspalte, Persistieren der Furche.
6. Spina bifida post, Fehlen der hintern Bögen.
7. Spondylochyse, Fehlen der Vereinigung von Wirbelkörper und vorderem Bogen.
8. Ueberzählige Rippe, bei überzähligem Hemispondylus.
9. Synostose zweier Rippen, bei Wirbelkörpersynostose.
10. Keilwirbel, aus Synostose von Halbwirbel mit dem Nachbarwirbel.

Nach Junghanns wird dieses Schema noch ergänzt durch eine frontale Wirbelkörperspalte, die normalerweise auch verschwindet, und den Wirbelkörper in 4 Teile trennt, das sagittale und frontale Perichordalseptum. Die peristierende frontale Wirbelkörperspalte, der ventrale und dorsale Halbwirbel würden so erklärt durch Gefäßanomalien. Bei Bestehenbleiben des frontalen Perichordalseptums würde bei Fehlen des vordern Gefäßes ein dorsaler Halbwirbel entstehen, bei Fehlen des dorsalen Gefäßes ein ventraler Halbwirbel. Das peristierende Septum kann durch die Gefäße nicht zerstört werden, denn dann würde ein dorsales oder ventrales Gefäß allein die Ossifikation des ganzen Wirbelkörpers besorgen.

Nach Putti sind Wirbelkörperfehlbildungen Hemmungsmißbildungen, und zwar:

1. Morphologische Variationen, durch Hemmung der Differenzierung der Metameren.
2. Segmentäre Anomalien, durch Hemmung der Differenzierung der Segmente.
3. Anomalien der Zahl, durch Hemmung bei der Reduktion der Wirbelsäule.

Normalerweise findet in der frühen Embryonalzeit eine Reduktion der Segmente statt, und zwar am kranialen und kaudalen Ende der Wirbelsäule. Durch Hemmung in der normalen Reduktion entstehen überzählige Segmente.

Der Zeitpunkt der Entwicklungsstörung bei Wirbel-Fehlbildungen ist nach Ansicht der meisten Autoren in sehr frühe Embryonalzeit zu verlegen (Putti, Böhm), in die 2. bis 4. Embryonalwoche.

Die teratogenetische Terminationsperiode (Schwalbe) gibt den spätesten Zeitpunkt an, in welchem die Mißbildung noch entstehen kann. Nach Falk vor der 4. Embryonalwoche, weil dann die Proc. chordales verschmelzen und es nachher keine paarige Anlage mehr gibt. Die Störung für die Spaltbildungen würde im Bestehenbleiben des Perichordalseptums liegen, das normalerweise von Mesenchym durchwachsen wird. Diese Trennung würde dann auch im knorpeligen und knöchernen Stadium bestehen bleiben.

Segmentäre Anomalien würden nach der 2. Embryonalwoche auftreten, weil da die intersegmentalen Zweige der Aorta sich bilden, die die Grenze der Segmente markieren. Verschiedene Zahl der Gefäße beider Seiten führt zu Mißbildungen, z. B. zu überzähligem Halbwirbel, wenn auf der Gegenseite kein entsprechendes Segment angelegt ist. Es liegt daher nahe, der Zahl und dem Verlauf der Gefäße einen bestimmenden Einfluß auf die Segmentierung zuzuschreiben (Bardeen).

b. Die kausale Genese befaßt sich mit den eigentlichen Ursachen der Mißbildungen. Das Studium der formalen Genese zeigt, daß sie in sehr früher Embryonalzeit, in den ersten Wochen der Entwicklung auf den Foetus einwirken müssen.

Es gibt exogene und endogene Ursachen. Exogene Ursachen spielen bei den ältern Autoren (Nau, Cramer) die größere Rolle als heute, wo die endogenen Ursachen immer mehr Bedeutung bekommen. Raumbeengung im Uterus in den letzten Monaten der Schwangerschaft nimmt man allgemein an für kongenitale Skoliose ohne Wirbelanomalien.

In der ersten Zeit der Entwicklung des Foetus spielt dieses mechanische Moment sicher keine Rolle.

Chemische Stoffe, z. B. antikonzeptionelle Mittel, schädigen wohl mehr die Frucht als Ganzes und führen zu Abort. Fälle von äußerlicher Mißbildung (Mißgeburten) mit dieser Aetiologie haben Schwarz und Niemitz veröffentlicht.

Schade stellt die Theorie der dysionischen Genese der Mißbildungen auf (nach Debrunner), also eine Abhängigkeit von Jonengehalt der den Foetus umgebenden Flüssigkeit. Die Dysionie

im Sinne einer Konzentrationssteigerung hat Lockerung der Zellwände zur Folge, die Zellen verschmelzen nicht nach der Regel, sondern fallen auseinander. Hemmungsmißbildungen, wie das Nicht-Vereinigen der Proc. chordales und daraus resultierende Spina bifida könnten so erklärt werden. Konzentrationsverminderung würde nach Schade Verschmelzung von Zellkomplexen anregen, Synostosen von Wirbeln und Rippen wären so zu erklären. Die normale Umgebung des Eies wäre gestört, aber diese beim Menschen zu erforschen, ist unmöglich (und bei Tierexperimenten schaffen sicher solche Eingriffe auch veränderte Bedingungen). Radium- und Röntgenbestrahlung während der Schwangerschaft, die dann Mißbildungen der Frucht zur Folge haben, wurden öfters mitgeteilt (Doederlein, Aschheim, Albrecht u. A.), sind aber mit Vorsicht zu bewerten. Ob Endometritis und Involutionsvorgänge des Uterus eine Rolle spielen, ist fraglich.

Endogene Ursachen für Mißbildungen spielen in der neuern Literatur eine immer größere Rolle. Auf dem Gebiete der Erbbiologie wurde in den letzten Jahren viel gearbeitet und Vererbung für viele angeborne Mißbildungen festgestellt, so auch für Wirbelsäulenmißbildungen.

1. Wenn bei Mißbildungen, die sicher endogen bedingt sind, gleichzeitig Wirbelsäulenmißbildungen vorkommen, kann man annehmen, daß diese die gleiche Ursache haben (Putti u. A.).

2. Familiäres Vorkommen einer Mißbildung spricht für endogene Bedingtheit (Staub).

3. Vorkommen der gleichen Mißbildung bei eineiigen Zwillingen.

Staub berichtet über „eine Skoliotikerfamilie". Beide Eltern haben eine leichte Skoliose, als konstitutionelle Form angesehen. Von 9 Kindern leben 6 und weisen alle eine Skoliose auf. Das jüngste Kind zeigt eine Skoliose mit Wirbelanomalien, einem überzähligen 6. halben Brustwirbel und eine Spina bifida occulta der Lumbo-sacralgegend. Bei den übrigen Kindern sind keine angebornen Anomalien der Wirbelsäule vorhanden, und die Skoliose als eine durch kongenitale Skelettinsuffizienz bedingte Form angesehen. Staub nimmt an, daß hier die Keimzellen beider

Eltern die gleiche vertebrale Anomalie tragen und so alle Kinder skoliotisch sind. Welche Momente zur Entstehung von Wirbelanomalien noch mitwirken müssen, kann nicht gesagt werden. Auffallend ist bei dieser Familie, daß die Skoliose bei zunehmender Kinderzahl stärker wurde und beim Jüngsten angeborne Anomalien auftraten.

Haffner berichtet über Keilwirbelbildung der Lendenwirbelsäule bei eineiigen Zwillingen. Es handelt sich um Synostose eines Halbwirbels mit einem normalen Lendenwirbel. Da beide Zwillinge die gleiche erbmäßige Ausstattung besitzen, ist Vererbung dieser Mißbildung anzunehmen.

Kühne hat 23 Familien untersucht in Bezug auf Variationen der verschiedenen Wirbelsäulenregionen. Er hat festgestellt, daß Variationen der Wirbelsäule sich vererben. Der kranialwärts gerichtete Typus der Variation (Halsrippe, Verschwinden des 12. Brustrippenpaares, Sacralisation des 5. Lendenwirbels) vererbt sich dominant, während die Tendenz steißwärts (13. Rippenpaar, Lumbalisierung des ersten Sacralsegmentes) rezessive Vererbung aufweist. Kühne hat keinen Fall gefunden, der dieses Gesetz durchbrochen hätte. Für die Entstehung von kongenitaler Skoliose können einseitige Vorkommen von Halsrippen und Anomalien der Lumbosacralgegend ursächliche Bedeutung haben, und deshalb sind diese Untersuchungen von Kühne auch in dieser Beziehung wichtig.

Da die asymmetrischen Anomalien des Skeletts, die zu kongenitaler Skoliose führen, relativ selten sind, ist es nicht möglich, ein größeres Material in Bezug auf Heredität zu untersuchen.

Im allgemeinen werden die Wirbelsäulenmißbildungen rezessiv vererbt, die Elteren sind also phaenotypisch gesund, und bei der relativ geringen Kinderzahl beim Menschen, wird also eine Mißbildung in einer Familie meist nur einmal auftreten. Außerdem sind gewöhnlich nur 3 Generationen der Untersuchung zugängig. Ein rezessives Merkmal kann in vielen Generationen latent bleiben. Alle diese Momente bewirken für den einzelnen Fall, daß Erblichkeit nicht festgestellt werden kann. Auch in den beiden hier besprochenen Fällen ist die Anamnese in dieser Hinsicht negativ.

Viele Tatsachen deuten darauf hin, daß Mißbildungen der Wirbelsäule erblich bedingt seien. Es kann also angenommen werden, daß ein Gen für Mißbildung der Wirbelsäule vorhanden ist, das bei Voraussetzung von andern Komponenten zu einer Manifestation führt (Diethelm). Heute können wir eine erbbedingte Ursache für angeborne Wirbelfehlbildungen annehmen.

Die Erblichkeitsforschung hat gezeigt, daß eine bestimmte erbliche Anlage sich in verschiedenen Manifestationen Ausdruck geben kann. Der phänotypische Ausdruck, den eine genbedingte Erbanlage bekommt, ist von 3 Faktoren abhängig: der

Penetranz oder Durchschlagskraft des Gens, der

Expressivität, Stärkegrad, in der das manifeste Gen vorhanden ist und in der

Spezivität; d. h. der speziellen Lokalisation und die bestimmte morphologische und physiologische Gestaltung der Genmanifestation.

Bei Dominanz: ununterbrochene Ahnenreihe.

Bei Rezessivität: ein Fall oder vereinzelte Fälle.

In jedem Fall muß auf die Erblichkeit besondere Aufmerksamkeit verwendet werden. Nach Faber ist die Erblichkeit der kongenitalen Skoliose erwiesen. Wie Kühne müßte man aber dafür ein größeres Material verwenden können, um endgültige Schlüsse zu ziehen.

In unsern beiden Fällen von Wirbel- und Rippenanomalien kommen noch andere Mißbildungen vor, im ersten Fall Syndaktylie, im zweiten Fall Hypospadie.

Bei der Syndaktilie gibt es eine endogene und exogene Form. Diese letztere wird als amniogen bedingt angesehen und wird nicht vererbt. Die Verwachsung der Finger oder Zehen ist peripher am innigsten und kann an der Basis sogar fehlen. Die in unserem Fall vorkommende häutige Syndaktylie ist nur an der Basis der 2.—3. Zehe vorhanden, die distalen Partien sind frei. Diese Form der Syndaktylie spricht für endogen bedingte Form und ist sicher vererbbar, meist mit dominantem Typus. Für diese Annahme spricht auch das Vorkommen der Anomalie bei der

5 Jahre älteren Schwester, auch an der 2.—3. Zehe beidseits in etwas geringerem Grade als beim Probanden. Daß Wirbel- und Rippenanomalien kombiniert mit Syndaktylie vorkommt, läßt Genbedingtheit beider möglich erscheinen. Welche Faktoren für die Manifestation zusammenwirkten, ist noch nicht erforscht.

Hypospadie vererbt sich nach neueren Forschungen unregelmäßig dominant und es sind deshalb beim zweiten Falle die gleichen Ueberlegungen zu machen über die Erbbedingtheit der angebornen Mißbildungen, da hier Hypospadie mit Wirbel- und Rippenanomalien kombiniert ist.

VI. Die morphologischen Ursachen der kongenitalen Skoliose

Kongenitale Skoliosen sind durch asymmetrische Anomalien des Skelettsystems bedingt.

Mißbildung definiert Schwalbe als „eine während der fetalen Entwicklung zustande gekommene, also angeborene Veränderung der Form eines oder mehrerer Organe oder Organsysteme oder des ganzen Körpers, welche außerhalb der Variationsbreite der Species gelegen ist." Die Variationsbreite ist kein sehr begrenzter Begriff, sie ist für die einzelnen Organe und Organsysteme empirisch festgelegt worden, sodaß die Entscheidung, ob es sich im einzelnen Fall um eine Variabilität oder echte Mißbildung handelt, mitunter sehr schwierig ist. Schwalbe benützt die Funktionstörung bezw. die Funktionstüchtigkeit als Kriterium. Varietät kann nie zu Funktionsstörung führen, während eine Mißbildung, sei sie auch noch so geringfügig, stets Funktionsuntüchtigkeit bedingen muß. —

Die immer wieder vorkommenden morphologisch anatomischen Ursachen für die kongenitale Skoliose sind:

Halbwirbel, in Form von keilförmigen Wirbelelementen, die zwischen 2 normal geformte Wirbel eingeschaltet sind. Nach Putti's Schema kann sowohl ein Hemispondylus wie ein Hemisoma die formalgenetische Ursache bilden. Die Differentialdiagnose wird durch das Röntgenbild gestellt.

Bei Hemisoma, dem Mangel einer halben Wirbelkörperanlage, ist der Querfortsatz und der Wirbelbogen gleichwohl ausgebildet und deutlich zu sehen, auch ist in der Brustregion eine Rippe vorhanden.

Bei Hemispondylus fehlen diese Bestandteile auf der einen Wirbelseite.

Eine Hemispondylusbildung ist nach Putti eine morphologische Anomalie, durch Fehlen der Bestandteile eines halben Elementarwirbels, gleichzeitig ein Differenzierungsfehler der Metameren, durch meist überzählige Anlage dieses Halswirbels.

Mit Bardeen kann man annehmen, daß ein einseitiger überzähliger Halbwirbel durch Gefäßanomalien der segmentalen Zweige der Aorta entstehen kann, indem auf der einen Seite ein überzähliger Zweig aus der Aorta entspringt, der ja dann die Grenze zwischen den Ursegmenten bildet. Dieses Segment findet als Proc. chordalis kein entsprechendes Segment auf der Gegenseite und so entsteht die Halbwirbelbildung.

Hemisoma ist nach Putti das Fehlen der halben Wirbelkörperanlage, ist also eine morphologische Anomalie des entsprechenden Segmentes, eine Störung, die schon vor der Ossifikationsperiode liegt.

Nach Junghanns ist eine Ossifikationsstörung anzunehmen bei Persistieren des Perichordalseptums, also auch einer frühembryonalen Störung. Entweder sei nur ein dorsales oder nur ein ventrales Gefäß angelegt, die in eine der Wirbelkörperhälften treten und diese verknöchern, oder sowohl das dorsale wie das ventrale Gefäß treten in die gleiche Wirbelkörperhälfte. Der Verknöcherung des ganzen Wirbelkörpers steht das Perichordalseptum entgegen. Diese Erklärung ist sicher auch im Sinne von Putti.

Die sagittale Wirbelkörperspalte und die davon nach neueren Untersuchungen nur graduell verschiedene Somatoschisis oder Spina bifida anterior hat als solche für die Bildung einer kongenitalen Skoliose keine Bedeutung, da bei gleichem Volumen der beiden Halbwirbel die Halbwirbelsäule keine Verbiegung erleidet. Das Persistieren des Pericordalseptums ist auch Voraussetzung für diese Fehlbildung. Ob dabei die Chordaspaltung ausschlaggebend ist, darüber sind sich die Autoren noch

nicht einig (Junghanns, Hartmann). Da Halbwirbel eine große Selbständigkeit zeigen, kann sich der eine der beiden mit dem Nachbarwirbel knöchern verbinden, der andere selbständig bleiben. Die ungleiche Ausbildung der beiden Hälften kann Anlaß sein für eine seitliche Wirbelsäulenverbiegung.

Besteht eine mangelnde Verschmelzung der Proc. chordales über eine Reihe von Segmenten, so kann es zu einer Verschiebung der Segmente gegeneinander kommen, da die beiden Körperhälften eine große Selbständigkeit in Bezug auf Segmentierung und Differenzierung haben (Putti, Müller, Frey, Stieve u. a.). Lehmann-Facius führt diese Theorie weiter und erklärt so die Entstehung der korrespondierenden Hemispondyli. Das erste Segment würde als Halbwirbel vorhanden sein, das ihm korrespondierende halbe Wirbelelement würde sich mit dem nächstuntern der gegenüberliegenden Seite zur Bildung eines normalen Wirbels verbinden. Die Zahl der verschobenen Segmente wechselt von Fall zu Fall. Das letzte Element der Reihe wäre als Halbwirbel auf der Gegenseite wie der erste vorhanden: also alternisierende Hemyspondyli.

Der Fall von Hottinger stellt auch einen Fall mit alternierenden Halbwirbeln dar.

Nach Nau und Lehmann-Facius entsteht ein einzelner Hemispondylus auf gleiche Weise, indem bei der Segmentreduktion der eine der beiden Halbwirbel verschwindet.

Dagegen spricht, daß die Hemispondyli in der Regel überzählig sind und daß die ontogenetische Segmentreduktion an den beiden Enden der Wirbelsäule erfolgt.

Oft verschmilzt der einzelne Hemispondylus mit dem benachbarten obern oder untern Segment zur Bildung eines keilförmigen Wirbelkörpers.

Anomalien der Rippen stehen in direktem Zusammenhang mit den Wirbelanomalien.

Wo Rippen vorhanden, müssen (nach Putti u. a.) gewisse Bestandteile der Wirbel, nämlich die an den Wirbelkörper anschließenden vordern Bogenanteile vorhanden sein (Renander). Putti zeigt an Hand von Beispielen, daß, wo Rippen fehlen, auch diese Anteile der Wirbel fehlen. Hemispondyli tragen Rippen auf dieser Seite, auf der Gegenseite keine Rippen vorhanden.

Hemisoma haben auf beiden Seiten Rippen. Bei Synostose zweier Wirbel oder eines Wirbels mit einem Halbwirbel können die entsprechenden Rippen auch Fusionserscheinungen zeigen, sodaß entweder nur eine Rippe vorhanden ist, deren Volumen gegenüber der Norm vergrößert ist, oder die Rippen können nur in den proximalen Teilen verschmolzen sein, auf kürzere oder längere Strecken. Eine Gabelung einer Rippe auch nur geringen Grades zeigt eine doppelte Anlage an.

Die erste Rippe kann nach den Untersuchungen von Kühne als „kaudalwärts gerichtete Variation" eine Verschmälerung und Verkürzung aufweisen. Dabei ist dann meist eine Rippenbildung am 20. Wirbelsegment vorhanden.

Halsrippenbildung ist als Zeichen einer „kranialwärts gerichteten Variation" der Wirbelsäule aufzufassen, meist gleichzeitige Reduktion des 12. Rippenpaares. Diese Anomalie kann bei Einseitigkeit Ursache für kongenitale Skoliose sein, wie dies Drehmann, Putti u. a. zeigten.

Uebergangswirbel an der sacrolumbalen Grenze können auch die morphologische Ursache für Skoliosebildung sein (Kühne). Es sind dies Wirbel, die auf der einen Seite die Merkmale der angrenzenden Region aufweisen, so z. B. kann der letzte Lumbalwirbel auf der einen Seite sacralisiert sein. Da die beiden Hälften des Wirbels dabei meist ungleich hoch sind, ist dies die Ursache für eine seitliche Verbiegung der Wirbelsäule.

VII. Die bei den beobachteten Fällen vorkommenden Wirbel- und Rippenanomalien und ihre formalgenetische Interpretation

Fall 1: Andreas M.

Der 6. Brustwirbelkörper ist als Halbwirbel in Keilform auf der linken Seite vorhanden. Die Rippen der linken Seite zeigen keine Besonderheiten. 5. und 7. Brustwirbel haben eine leicht veränderte Form, die rechte Kante der Wirbelkörper ist breiter als die linke. Diese Veränderung trat im Laufe der letzten Jahre immer stärker hervor, wie dies beim Vergleich der Röntgenbilder ersichtlich ist, es ist eine erworbene Veränderung der Wirbelform. Angeborne Anomalie, wenn sie auch noch so geringgradig und auf kleine Stellen beschränkt sind, bedingen eine Veränderung der ganzen statischen Verhältnisse und

führen zu entsprechenden Formveränderungen der Wirbelkörper. (Knochen, der größern Druck auszuhalten hat, legt neue Knochenbälkchen an, während an Stellen verminderten Druckes Resorption und Schwund derselben erfolgt (J. Wolff). So bildet jeder Teil des Skelettes ein Produkt aus ursprünglicher Anlage, seiner Wachstumsfähigkeit und der funktionellen Beanspruchung. In diesem Falle sind verschiedene Rippenanomalien auf der rechten Seite vorhanden. Die 5. rechte Rippe hat ein vermehrtes Volumen, verläuft steil nach oben, statt wie gewohnt lateralwärts und zeigt dann nach kurzem Verlauf auf dem Röntgenbild eine rechtwinklige Abknickung nach unten, was einer winkligen Knikkung seitwärts und nach vorn entspricht. Die 6. Rippe zeigt eine Gabelung an der obern Kante und ist von dieser Stelle an leicht verbreitert. 7. und 8. Rippe sind wenige Zentimeter nach ihrem Ursprung auf kurze Strecke knöchern verbunden. Alle diese Rippen zeigen also Fusionserscheinungen in verschiedenem Grade. Die 5. Rippe besteht sicher aus 2 Rippenanlagen der ursprünglich 5. und 6. Dabei würde also diese 6. Rippe dem Halbwirbel links entsprechen und es liegt somit ein Hemisoma vor, dessen rechte Rippe mit der obern in ihrem ganzen Verlauf knöchern verbunden ist. (Für die Annahme eines Hemisoma spricht auch noch, daß das keilförmige Wirbelstück nicht überzählig ist, denn alle Wirbelregionen zeigen normale Zahl der Segmente.) Die auf dem Röntgenbild als Nr. 6 erscheinende Rippe stellt aber in Wahrheit die 7. und 8. ursprüngliche Rippenanlage dar, die Gabelung an der obern Kante weist darauf hin. Auch könnte man sonst das Fehlen einer Rippe auf dieser Seite nicht erklären. 7. und 8. Rippe (die 9. und 10. ursprüngliche Anlage) sind auf kurze Strecke einige Zentimeter nach ihrem Abgang knöchern verbunden, also ein geringer Grad einer Fusionserscheinung. Es sind durch diese Rippenverschmelzungen auf der rechten Seite nun 10 Rippen vorhanden. Die beiden, aus ursprünglich 2 Rippenanlagen gebildeten Rippen, die 5. und 6., zeigen einen entgegengesetzten Verlauf, die obere verläuft steil nach oben, die untere steil nach unten. Sie bilden so einen zur 3 querfingerbreiten Spalte vergrößerten Zwischenrippenraum, der beim Kinde deutlich sicht- und tastbar ist. In diesem Falle ist diese Rippenmißbildung die eigentliche Ursache für die seitliche Abbiegung der Wirbelsäule. Diese beiden Rippen bilden sozusagen Strebepfeiler und liegen im Scheitel der rechtskonvexen Skoliose. Der gegenüberliegende keilförmige Halbwirbel, der bei den andern Fällen von kongenitaler Skoliose den Scheitelpunkt der Wirbelsäulenverbiegung bildet, liegt hier auf der konkaven Seite. Diese beiden morphologischen Ursachen für Skoliosebildung heben sich in diesem Falle aber nicht vollständig auf, bedingen aber doch eine quo ad sanationem günstige Prognose. In diesem Fall sind die Rippenmißbildungen die morphologisch-anatomische Ursache den kongenitalen Skoliose. Durch Verschmelzung zweier benachbarter Rippen entstehen verdickte Rippen, die dazu noch in ihrem Verlauf divergieren. Dies ist das ausschlaggebende Moment, bei normalem Verlauf wären auch verdickte Rippen bedeutungslos. Diese Rippen begrenzen einen breiten Zwischenrippenraum, verlängern so die rechte Thoraxseite gegenüber der linken und bewirken eine seitliche Verbiegung der Wirbelsäule nach rechts.

Nach Angaben der Literatur sind vorwiegend Wirbelanomalien die Ursachen der kongenitalen Skoliose. Rippenanomalien sind im Zusammenhang mit den Wirbelmißbildungen meist vorhanden, so Rippengabelungen, Fehlen von Rippen, Verschmelzung zweier Rippen u. a., sie sind aber für die Skoliose, die durch Wirbelanomalien bedingt ist, ohne Bedeutung.

In diesem beschriebenen Fall liegt der Keilwirbel der Rippenanomalie gegenüber, in der Konkavität der Skoliose, seine Anwesenheit vermindert die skoliotische Krümmung. Diese Verhältnisse sind aus der Skizze des Röntgenbildes ersichtlich. Ich habe in der Literatur keinen solchen Fall beschrieben gefunden. Es stellt sich deshalb für diesen Fall die therapeutische Frage, ob nicht durch Entfernung der abnormen Rippen eine Verbesserung der Skoliose erreicht werden könnte. Da das Kind von schwächlicher Konstitution ist, wurde einstweilen von diesem Eingriff abgesehen.

Fall 2: Peter E.

Die Brustwirbelsäule zeigt 13 Segmente, davon sind der 11. und 13. Wirbelkörper als Halbwirbel vorhanden. Außerdem sind 6 Lendenwirbel vorhanden, also je eine numerische Variation, ein überzähliges Segment. Beidseits sind 13 Thoracalrippen vorhanden. Die 11. und 12. Rippe rechts sind proximal auf kurze Strecken knöchern verbunden, ebenso die 8. und 9. rechts. Sie sind als geringgradige Fusionserscheinungen anzusehen. Die dem 11. und 13. linken Halbwirbel entsprechenden rechten Rippen sind vorhanden, daraus ist zu schließen, daß diese als Hemisoma (Putti) anzusehen sind. Der 13. keilförmige Brustwirbelkörper liegt im Scheitelpunkt der Skoliose. Die beiden auf der linken Seite gelegenen Halbwirbel summieren sich als die für seitliche Wirbelsäulenverbiegung ursächlichen Momente. Der 1. Lendenwirbel zeigt eine kleine Rippe links. Die verschmälerte und verkürzte 1. Brustrippe zusammen mit der Lendenrippe zeigt einen „kaudalwärts gerichteten Typus" von Kühne an, die in einer Reduktion am kranialen Ende der Wirbelsäule (verschmälerte und verkürzte erste Rippe) und dem Auftreten eines weiteren Rippenpaares (1. Lendenrippe) besteht und hier als einseitige Variation vorhanden ist. Der zweite Lendenwirbel ist mit der linken Hälfte des 3. Lendenwirbels synostosiert. Der rechte 3. Halbwirbelkörper der Lendenwirbelsäule fehlt, Querfortsatz und Bogenanteile sind vorhanden, es handelt sich auch in diesem Fall um ein Hemisoma, mit dem Nachbarwirbel knöchern verbunden.

VIII. Diagnose — Prognose — Therapie

Die Diagnose der kongenitalen Skoliose ist leicht, wenn die seitliche Wirbelsäulenverbiegung schon beim Neugebornen auffällt. Das trifft selten zu. Ist das Kind schon einige Monate alt, wenn die Mißbildung bemerkt wird, muß man sie gegen andere Skolioseformen abgrenzen.

Das Röntgenbild entscheidet, welche Art der kongenitalen Skoliose vorliegt. Sind keine Mißbildungen der Wirbelkörper vorhanden, so ist sie am ehesten als intrauterine Belastungsdeformität anzusehen. Zeigen die Wirbel und Rippen Mißbildungen, so sind sie in die 2. Gruppe einzureihen. Die häufigsten Anomalien sind Halbwirbel, die keilförmig sind und auf der einen Seite der Wirbelsäule liegen, meist im Scheitelpunkt der skoliotischen Krümmung. Die Nachbarwirbel zeigen im Laufe der Entwicklung sekundäre Veränderungen der Form im Sinne einer Kompensation der seitlichen Wirbelsäulenverbiegung. Gegenüber den erworbenen Formveränderungen unterscheiden sich die angebornen Wirbelfehlbildungen durch die glatten Konturen und normalen Strukturen der Wirbelkörper. Der Zeitpunkt des Auftretens ist für keine Skolioseart allein maßgebend, auch die kongenitale Form wird meist nicht kurz nach der Geburt entdeckt.

Die verschiedenen Skolioseformen, die differentialdiagnostisch in Frage kommen, sind:

1. Rachitische Skoliose, durch abnorme Weichheit der Knochen und Muskelschwäche entstanden, tritt gewöhnlich in den ersten Monaten in Erscheinung. In den letzten 14 Jahren wurden auf der chirurgischen Abteilung des Kinderspitals auch 7 Säuglinge zwischen 5 und 7 Monaten wegen rachitischer Skoliose behandelt. Bei allen Fällen waren sichere Zeichen einer floriden oder abheilenden Rachitis vorhanden. Es gibt sicher auch Fälle von kongenitaler Skoliose ohne Anomalien, die eine Rachitis durchmachen, und dann erst die Skoliose auffällt, sie aber als angeborne Form zu diagnostizieren, ist nicht möglich. Auch die rachitische Skoliose heilt im Säuglingsalter unter Gipsbettbehandlung und antirachitischer Therapie ab. Keiner dieser Fälle mußte ein Gipskorsett oder Lederkorsett bekommen. Die unbemerkten rachitischen Skoliosefälle haben die gleiche Prognose wie die übrigen schweren Skoliosefälle. Im Kinderspital waren in den letzten Jahren sechs solche Fälle zwischen 1¾ und 17 Jahren in Behandlung, die sich dann über Jahre erstreckte.

2. Die statische Skoliose wird durch die Messung der Beinlänge festgestellt, die eine Differenz ergibt.

3. Die neurogene Skoliose kommt als paralytische Form nach Poliomyelitis vor, als spastische Form bei Little'scher Krankheit. Die Anamnese ist ausschlaggebend.

4. Die Narbenskoliose beobachtet man bei Brandnarben, nach narbiger Zusammenziehung einer Thoraxhälfte bei einseitigen Lungenprozessen, bei Empyemen.

5. Zerstörung von Wirbelkörpern kommt nach Trauma, bei Tuberkulose, bei Tumor vor.

6. Die habituelle Skoliose. Ihre Stellung ist nicht so gesichert, wie die der genannten Arten. Sie wird heutzutage noch meist als konstituelle, Schul- oder Adoleszcentenskoliose genannt. Letztere Bezeichnung sollte besser weggelasen werden, um Verwechslungen mit der Adoleszenten kyphose zu vermeiden, die auf Scheuermann'scher Krankheit beruht.

Vielfach gilt die Ansicht, daß es auch eine habituelle Skoliose des Säuglingsalters gibt, hervorgerufen durch unzweckmäßige Lagerung des Kindes in den ersten Monaten, sowohl im Bettchen als auf den Armen.

Es wird deshalb empfohlen, die Lage des Kindes im Bettchen häufig zu wechseln und zum Tragen nichts stets den gleichen Arm zu benutzen. Wir glauben nicht, daß dies eine wesentliche Rolle spielt. Ein gesunder Säugling sorgt selbst dafür, daß er nicht lange in derselben Stellung gelassen wird. Die frühauftretenden Skoliosen dürfen deshalb kaum habituell, sondern eher kongenital bedingt sein. Auch die konstitutionelle oder Schulskoliose ist wohl in vielen Fällen eine übersehene kongenitale Skoliose.

Schwierigkeiten in der Diagnose bietet also nur die Abgrenzung der angebornen Skoliose ohne Wirbelveränderungen gegen die Rachitis. Mit Sicherheit angeboren sind eigentlich nur diejenigen Fälle, welche bald nach der Geburt im vorrachitischen Alter festgestellt werden. Da aber die Verkrümmung begreiflicherweise erst als abnorm auffällt, wenn sie dauernd besteht, so braucht es stets einige Zeit, bis sie von der Mutter oder der Pflegerin bemerkt und der Arzt befragt wird. Zweifellos werden deshalb auch viele Fälle übersehen. Sie treten dann später als sog. habituelle oder Schulskoliose in Erscheinung. Fehlen alle rachitischen Symptome zur Zeit der Erkenntnis der Skoliose, so ist sie als kongenital anzuschen. Ob wir dies als intrauterine Belastungs- oder Haltungsdeformität anzusehen haben oder ob sie als gen-bedingt aufzufassen sind, ist kaum zu entscheiden. Daß letzteres möglich ist, beweist das familiäre Vorkommen von Skoliosen. Je eingehender man sich mit den angebornen Mißbildungen befaßt, umsomehr tritt die intrauterin bedingte Entstehung zu Gunsten der gen-bedingten zurück.

Von unsern Fällen ist nur einer in Beckenendlage geboren. Dies könnte als Ursache einer angebornen Haltung in utero gewertet werden. Bei allen andern wird die Geburt als normal bezeichnet. Alle Kinder haben ein Geburtsgewächt von 3030 bis 3500 gr, sind also wohl gut entwickelt, aber nicht abnorm groß.

Die Prognose der kongenitalen Skoliose ohne Anomalien ist bei frühzeitiger zweckmäßiger Behandlung gut, nur bei verspäteter Feststellung wird sie ungünstiger.

Die Prognose der kongenitalen Skoliose mit Wirbel- und Rippenanomalien richtet sich nach dem Grade der skoliosebildenden Komponenten. Sie wurde früher schlecht gestellt, heute aber gibt eine früh einsetzende und lange Jahre, meist bis zum Abschluß des Wachstums sich erstreckende Behandlung gute Resultate. Vor Abschluß des Wachstums läßt sich über das Schicksal einer solchen Skoliose nichts Endgültiges sagen.

Die Behandlung ist jedem Fall von kongenitaler Skoliose individuell anzupassen und soll möglichst früh beginnen. Der Korrektur der Skoliose dienen aktive und passive Maßnahmen. Zunächst muß bei beiden Arten kongenitaler Skoliose die Stellungskorrektur gemacht werden. Wir beginnen, sobald die Skoliose erkannt ist, mit dem Gipsbett. Da das Kind klein ist, muß Narkose angewandt werden, da sonst kein gutliegendes Gipsbett herauskommt. In Bauchlage wird durch untergelegte Kissen und Seitenzüge eine leichte Ueberkorrektur der Verbiegungen bewirkt, dann das Gipsbett anmodelliert.

Das Kind muß anfangs allmählich an die korrigierte Stellung gewöhnt werden durch gesteigerte Applikation, da es sich immerhin um eine Zwangslage handelt. Forcierung kann bei den Säuglingen allgemeine Störungen zur Folge haben.

Je nach der Schwere der Skoliose dauert die strenge Gipsbettbehandlung ¼ bis ½ Jahr. Das Kind wird nur zum Baden und zur übrigen Pflege herausgenommen. Wegen des Wachstum des Kindes wird ein zweites oder drittes Gipsbett nötig. Macht die Behandlung gute Fortschritte, so wird die Gipsbettlage nur noch nachts durchgeführt. Bei den angebornen Skoliosen ohne Wirbelveränderungen ist die Behandlung abgeschlossen, wenn das Kind anfängt zu gehen. Bei den Skoliosen mit abnormen Wirbeln dauert die Behandlung wesentlich länger. Kommt das Kind in das Geh-Alter, so muß das Gipsbett durch ein Gips- oder Lederkorsett ersetzt werden. Eine vollkommene Herstellung gelingt in diesen Fälle selten.

Bei beiden Formen muß bei schlecht entwickelter Muskulatur mit Massage und Gymnastik nachgeholfen werden.

Schon in der ältern Literatur (Putti) und auch wieder in neuester Zeit (Lakum, Smith, Ryle, Frey u. a.) wurde die Frage der chirurgischen Behandlung der kongenitalen Skoliose erörtert. Die Wegnahme des keilförmigen Wirbelstückes und nachherige Festigung der Wirbelsäule durch seitliche Knochenspaneinpflanzung wurde in vielen Fällen von Erfolg gekrönt. Es ist aber ein schwerer Eingriff und nur nach Fehlschlagen der andern Methoden in Betracht zu ziehen.

IX. Zusammenfassung

Die Frühdiagnose der kongenitalen Skoliose ist wichtig, da die Behandlung möglichst früh beginnen soll, um gute Resultate zu zeigen. Die beiden Arten von kongenitaler Skoliose werden durch das Röntgenbild voneinander unterschieden.

Die Fälle von kongenitaler Skoliose ohne Anomalien werden als intrauterine Belastungsdeformität angesehen, die Ursache für diese Form ist exogener Natur und nicht vererbbar. Unter Gipsbettbehandlung heilen die Fälle völlig aus. Unbeachtete Fälle können sich später verschlimmern und ihre Behandlung zeigt dann nicht mehr so gute Resultate.

Die Fälle sind sicher häufiger, als aus der Literatur zu entnehmen ist. Da sie eine gute Prognose haben, werden die wenigsten Fälle bekanntgegeben, nur im Zusammenhang mit andern Skoliosefällen erwähnt, als „Schulskoliose" können sie später in Erscheinung treten.

Bei der kongenitalen Skoliose mit Wirbel- und Rippenmißbildungen hängt die Schwere der seitlichen Wirbelsäulenverbiegung vom Grade der Asymmetrie im Aufbau der Wirbelsäule ab. Je schwerer die Skoliose ist, umso früher wird sie festgestellt. Die Entstehungszeit der Wirbel- und Rippenmißbildungen ist die frühe Embryonalperiode. Heute gelangt man immer mehr zur Auffassung, daß Wirbelmißbildungen endogen bedingt, vererbbar sind. Der Erbgang wird rezessiv angenommen. Da gewöhnlich nur ein Elternteil das anomalietragende Gen besitzt, treten die Fälle in einer Familie nur selten bis ein einziges Mal auf. Welche Faktoren für das Manifestwerden der Fehlbildungen ausschlaggebend sind, ist noch unbekannt.

X. Literatur

Andersen: Ueber Anomalien der Wirbelsäule und der Rippen. Fortschr. a. d. Geb. d. Röntgenstrahlen. 34. 1936

Bauer: Handbuch der Erbbiologie des Menschen. 1940.

Boral: Des anomalies congénitales de la colonne vertebrale et du Thorax. Thèse Univ. Lausanne. 1939.

Broman: Grundriß der Entwicklungsgeschichte des Menschen. 1921.

Chappuis: Beitrag zu den Mißbildungen der Wirbelsäule. Diss. Lausanne 1937.

Clara: Entwicklungsgeschichte des Menschen. 1938.

Corning: Lehrbuch der Entwicklungsgeschichte des Menschen. 1925.

Czukor: Contribution à l'étude de la scoliose congénitael. Thèse Lausanne 1941

Debrunner: Ueber Entstehung von Mißbildungen. Mon. schr. f. Kinderheilkunde. Bd. 42, 1929.

Demeler: Ueber familiäre Mißbildungen der Wirbelsäule. Diss. Münster. 1933.

Drehmann: Familiäre Skoliose. Zentrbl. Chir. 50. 1937.

Deutsch: Ueber angeborne Skoliose ohne Mißbildung der Wirbelsäule. Diss. Basel. 1930.

Diethelm: Die Frühossifikation der Wirbelkörper. Fortschr. a. d. Geb. d. Röntg. str. 68. 1943.

— Zur Kenntnis der Entwicklung der Wirbelsäule und der Wirbelkörperfehlbildungen. Fortschr. Röntg. 68. 1943.

Faber: Untersuchungen über die Erblichkeit der Skoliose. Arch. orth. Chir. 36. 1936.

Feller und Sternberg: Ueber vollständiger und halbseitiger Mangel von Wirbelkörpern. Virchow' Archiv 278. 1930. 566.

Haffner: Eineiige Zwillinge mit sym. Wirbelsäulen-Deformität. Acta radiolog. 17. 1936.

Hagenbach: Ueber den Behandlungstermin angeborner Mißbildungen. Festschrift. Labhart. 1941.

Hartmann: Zur Pathologie der Wirbelkörperfehlbildungen. Fortschr. a. d. Geb. d. Röntg. str. 55. 1937,

Hottinger: Ein Fall von angeb. Kyphskol. mit Myelodysplasie. Jahrbuch der Kinderheilkunde. Bd. 103.

Junghanns: Die Fehlbildungen der Wirbelkörper. Arch. f. Orth. und Unfallchir. 38. 1937.

— Offene Fragen aus d. Gebiet d. W. S.-Entw. und der Wirbels.-Fehlbildungen. Ztsch. f. Anat. u. Entw. 106. 1937,

Kühne: Die Vererbung der Variationen der Wirbelsäule. Ztschr. f. Morph. u. Antrop. 30. 1932.

Lance: Orthopédie. Librairie Maloine. Paris. 1938.

Lange: Die Erbbiologie der angebl. Körperfehler. Ztschr. f. Orth. Chir. 73, 1942.

Lange-Schede: Die Skoliose. Ergeb. d. Chir. und Orth. 7. 1913,

Lehmann-Facius: Keilwirbelbildung. Frankf. Z. f. Path. 31. 1925,

Moretti: Sulla scoliosi congenita. La Pediatria. 1942. 9.

Nau: Scolioses congénitales. Thèse. Paris. 1904.

Niemetz: Ueber Mißbildungen. Diss. 1938. Rostok.

Port: Ueber das Wesen der Skoliose. Ztschr. f. Orth. Chir. 43. 1922,

Putti: Die angebornen Deformitäten der Wirbelsäule. Fortschr. Röntg. str. 1910. Bd. 14 und 15.

Renander: Entwicklungsstörungen der Wirbelkörper. Acta radiol. 10. 1929.

Schinz und Töndury: Die Frühossifikation der Wirbelkörper. Fortsch. a. d. Geb. d. Röntgenstr. 66, 1942,

Fortsch. a. d. Geb. d. Röntgenstr. 68, 1943,

Schultheß: Lehrb. d. Orth. Chir. Joachimsthal. 1905,

Schede: Ergebnisse d. Skoliosebekämpfung. Ztsch. Orth. Chir. 69, 1939.

Schwalbe: Allg. Mißbildungslehre. 1906.

Staub: Eine Skoliotikerfamilie. Ztschr. Orth. Chir. 43. 1924.

Wolff: Kongenitale Skol. u. Rückenmarkschädigung. Diss. Würzb. 37.

Wiese: Operative Entfernung eines Keilwirbels. Diss. 1937. (ZO Chir. 90).